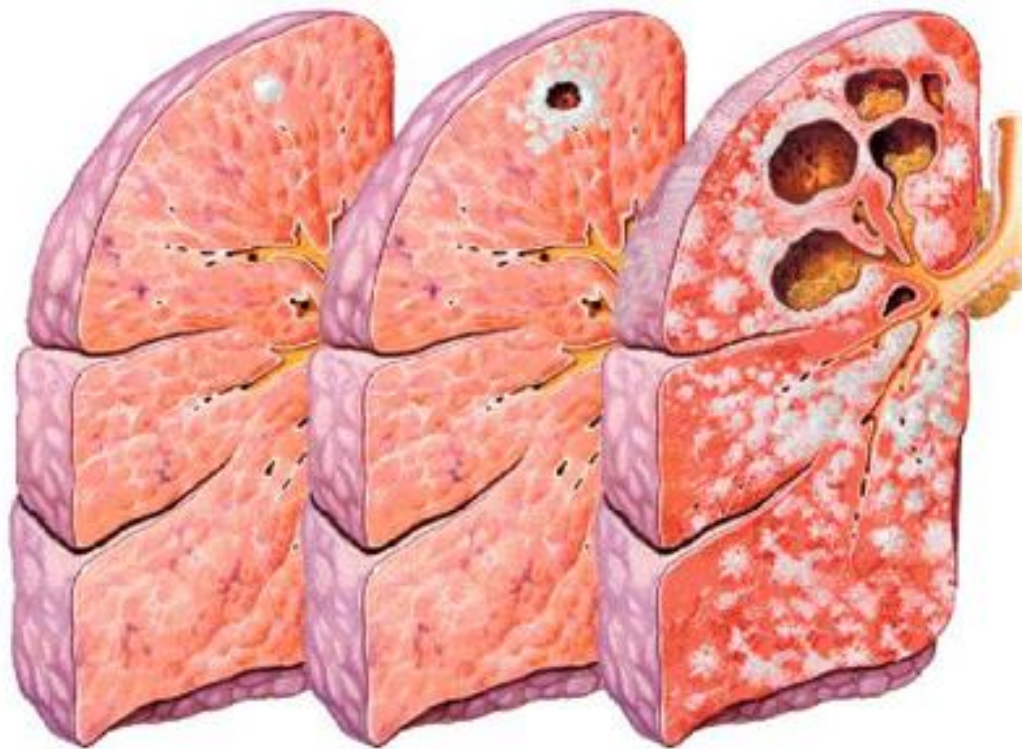


TUBERCULOSE



*Infección tuberculosa inicial
en el lóbulo superior derecho*

*Placa inicial activa que
progresá hacia una cavitación*

*Numerosas cavidades
tuberculosas y erosión bronquial*